

Pöördumine Pärnu Haigla rinnakabinetti

Rinnakabinetti võivad pöörduda kõik patsiendid rindadega seotud kaebuste korral.

Vastuvõtule peaks kindlasti pöörduma juhul, kui üks rind on ajaga teisest suuremaks läinud, esineb punetust, valu, mügarikke või kui nibu on sisse tõmbunud. Vajadusel suunatakse rinnakabinetist edasi lisauuringutele. Rinnakabinetti võiks külastada iga paari aasta tagant. Vastuvõtule pöördumiseks ei ole vaja saatekirja. Aja saab broneerida läbi haigla üldregistratuuri tel 4473 300 või naiste nõuandla registratuuri tel 4473 511.

Millal pöörduda?

- ✦ **Konkreetsed kaebused puuduvad**, kuid on soov rindu kontrollida või saada õpetust/nõustamist, kuidas ise teha. Rinnakabineti vastuvõtul kontrollitakse rinnad, nõustatakse. Normleiu korral soovitatakse korduskontrolli tulla 1-2 aasta pärast, kaebuste korral pöörduda varem.

 - ✦ **Rindade valulikkus** (olenemata, kas rindades on tunda tükki või ei), lähiajal tekkinud rindade suuruse erinevus, rinnad erineva kujuga, rinnanibu sissetõmme, naha muutus rinnanibul, kaenlaaluste sõlmede suurenemine:
 - alla 35 aastased patsiendid suunatakse vajadusel rinnanäärme ultraheliuuringule. Kui ultraheliuuringu vastus on normis, soovitatakse tulla kontrolli 1-2 aasta pärast, kaebuste korral varem. Kui ultraheliuuringu vastuses esineb normist kõrvalekaldeid, antakse vajadusel digitaalne saatekiri mammoloogi vastuvõtule või patsient jääb rinnakabineti jälgimisele. Mammoloogi vastuvõtule registreerib patsient ise vastuvõtuoja (vastuvõtud Tallinnas ja Tartus).
 - Üle 35 aastased ja vanemad patsiendid suunatakse mammograafiasse. Normis mammograafia vastuse korral soovitatakse tulla kontrolli 1-2 aasta pärast, kaebuste korral varem. Kui uuringu tulemustes esineb kõrvalekaldeid suunatakse täiendavale rinna ultraheliuuringule, vajadusel antakse digitaalne saatekiri mammoloogi vastuvõtule. Mammoloogi vastuvõtule registreerib patsient ise vastuvõtuoja (vastuvõtud Tallinnas ja Tartus).

 - ✦ **Tükk rinnas** (ilma valulikkuseta)
 - alla 35 aastased patsiendid suunatakse rinnakabineti poolt rinnanäärme ultraheliuuringule, vajadusel teostatakse uuring koos rinnast proovitüki võtmisega (lokaalse tuimestusega). Proovitükk suunatakse histoloogilisele uuringule. Uuringu vastus läheb rinnakabinetti, vastuse saabudes võetakse patsiendiga ühendust. Tulenevalt vastusest, jääb patsient rinnakabineti poolt jälgimisele või antakse digitaalne saatekiri mammoloogi vastuvõtule. Mammoloogi vastuvõtule registreerib patsient ise vastuvõtuoja (vastuvõtud Tallinnas ja Tartus).
 - 35 aastased ka vanemad patsiendid suunatakse mammograafiasse, vajadusel rinnanäärme ultraheliuuringule, uuring teostatakse koos rinnast proovitüki võtmisega (lokaalse tuimestusega). Proovitükk suunatakse histoloogilisele uuringule. Uuringu vastus läheb rinnakabinetti, vastuse saabudes võetakse patsiendiga ühendust. Tulenevalt vastusest, jääb patsient rinnakabineti poolt jälgimisele või antakse digitaalne saatekiri mammoloogi vastuvõtule. Mammoloogi vastuvõtule registreerib patsient ise vastuvõtuoja (vastuvõtud Tallinnas ja Tartus).
- Sümmeetriline tükilisuus rinnas, kliiniliselt on tegemist healoomulise tükilisusega:
- alla 35 aastased patsiendid suunatakse rinnanäärme ultraheliuuringule. Vajadusel pöördub patsient tagasi rinnakabinetti. Normleiu korral toimub tavapärase jälgimine, kontroll 1-2 aasta pärast, kaebuste korral varem.

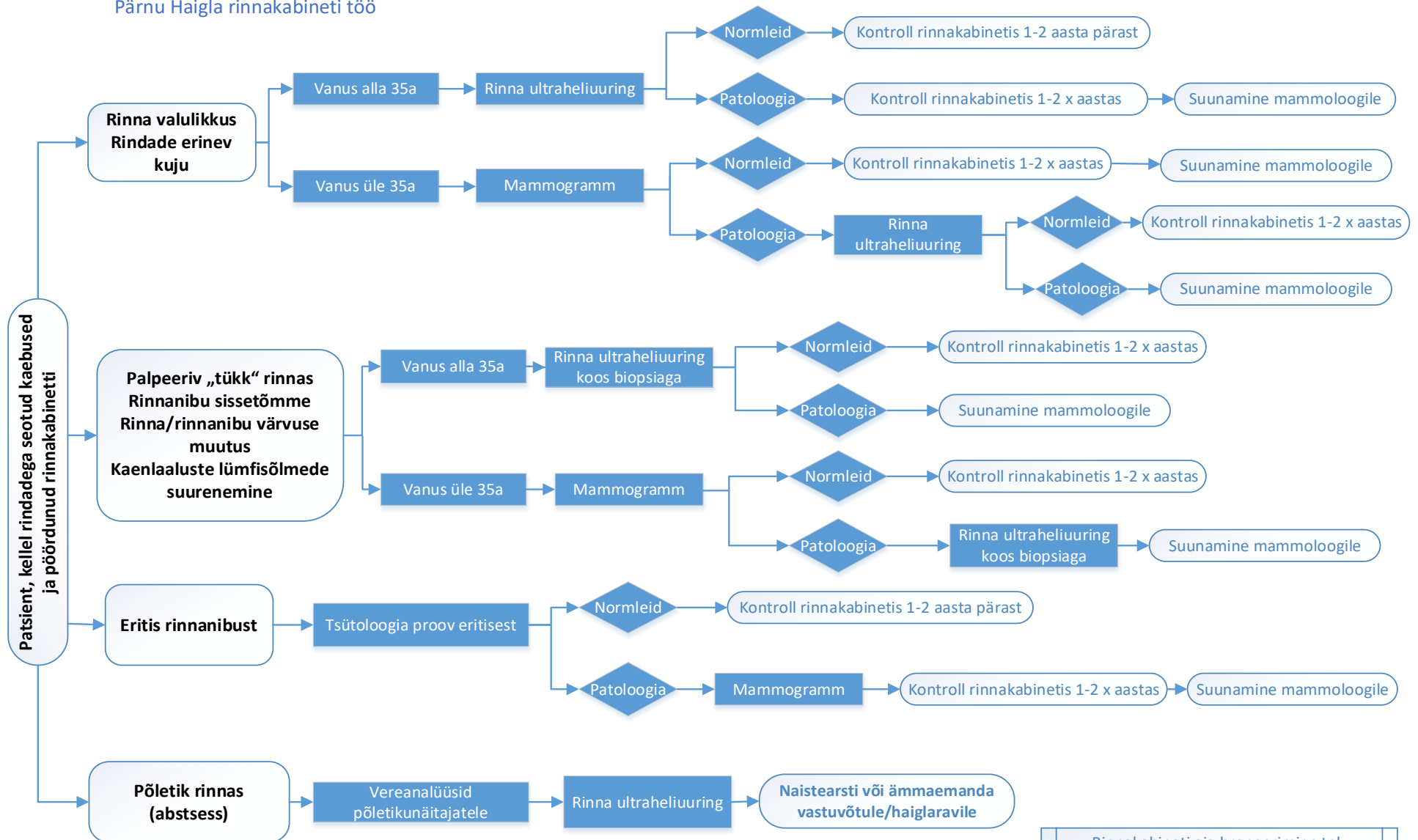
- 35 aastased ja vanemad patsiendid suunatakse mammograafiasse ja vajadusel rinnanäärme ultraheliuuringule. Vajadusel pöörduv patsient tagasi rinnakabinetti. Normleiu korral toimub tavapärase jälgimine, kontroll 1-2 aasta pärast, kaebuste korral varem.
- Füsioloogiline eritis rinnanibust: tuleb masseerimisel, on kahepoolne, piimjas, võib olla eri värvi, kuid mitte verine, agarinnakabinetis läbivaatusel pahaloomulise kasvaja tunnused puuduvad, lisauuringudei ole vajalikud.
- Patoloogiline eritis rinnanibust: eritis on spontaanne, ühepoolne, enamasti üksikust piimajuhast tulev koevedelikku sisaldav või verine eritis. Selliste kaebuste korral toimub esmane läbivaatus rinnakabinetis. Patoloogilise eritise põhjus on enamasti healoomuline, kuid pahaloomulisuse välistamiseks suunatakse patsient piltdiagnostilistele uuringutele koos koeproovi võtmisega. Proovitükksaadetakse histoloogilisele uuringule, mille vastus saabub rinnakabinetti, kes konsulteerib mammoloogiga. Kui mammaograafia ja rinnanäärme ultraheliuuring ei selgita välja verise eritise põhjust, suunatakse patsient mammoloogi vastuvõtule. Kui kõik teostatud uuringud on normis, võib patsient jääda jälgimisele või patsiendi soovi korral võib suunata kirurgilisele piimajuha ekstsioonile. Antakse digitaalne saatekiri mammoloogi vastuvõtule. Mammoloogi vastuvõtule registreerib patsient ise vastuvõtuoja (vastuvõtud Tallinnas ja Tartus).
- ❖ **Põletikuline tükk rinnas, rinnaabtsess** – vajalik on erakorraline arsti konsultatsioon patsiendid suunatakse erakorraliselt naistearsti vastuvõtule.

❖ Kiiret käsitlust vajavad kaebused

- käega kompimisel on tunda eraldiseisev tükk rinnas
- rinnakontuuri muutus
- „apelsinikoore“ taoline nahamuutus rinnal
- hemorraagiline nibueritis
- hiljutine rinnanibu sissetõmme
- *Pageti tõve* kahtlus (luurakkude krooniline haigus, mille tulemusena normaalne luukude asendab kohati pehme luutaolise massiga)

Selliste kaebuste korral suunatakse patsient **5 tööpäeva jooksul** mammograafia või rinna ultraheliuuringule. Seda aitab korraldada rinnakabineti töötaja. Kui mammograafia uuringu tulemustes esineb kõrvalekaldeid, suunab rinnakabinet patsiendi täiendavale rinnanäärme ultraheliuuringule koos kolde proovitüki võtmisega. Kui kolle on väike ja uuringu vastuses ei esine kõrvalekaldeid, jääb patsient jälgimisele ja pöörduv tagasi kontrolli 0,5-1 aasta tagant. Kui biopsia histoloogiline vastus näitab pahaloomulisust, antakse digitaalne saatekiri mammoloogi vastuvõtule. Mammoloogi vastuvõtule registreerib patsient ise vastuvõtuoja (vastuvõtud Tallinnas ja Tartus).

Pärnu Haigla rinnakabineti töö



- Rinnakabineti aja broneerimine tel. 4473 300 või 4473 511
- Mammograafia saatetäht koostab rinnakabineti, aja broneerib patsient ise